

指趾の特異的落屑を伴う小児の急性熱性
皮膚粘膜淋巴腺症候群

自験例50例の臨床的観察

題名

日本中央病院小児科

著者 川崎 富作

第16巻 第3号 178頁~222頁 1967年 別冊
アレルギー

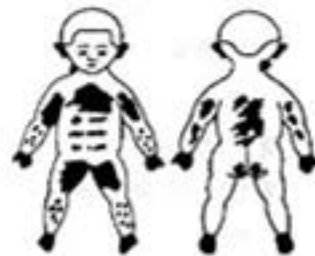
川崎富作

川崎富作


日本アレルギー学会

図2 例(8ヵ月)

右頬部 赤い斑腫脹
向側頰部 結膜充血
口唇 乾燥 皸裂
大頰部 紅斑様
両耳介 紅斑様
両手 足趾 紅斑様
前腕部 紅斑様
背 紅斑様
下 紅斑様



第3例 (男) 8ヵ月入院昭和40年8月30日
退院昭和40年9月11日



薬物	アコFDンエキス アピロンDvア	Aspirin 100mg	Aspirin 100mg
検査項目	喉頭赤腫 結膜充血 皸裂 手足の浮腫 口唇皸裂 特異的落屑(手足先より 足趾先より)		
一般検査所見	血次 (1時採血 2時採血)	{ 30 65	{ 13 32
	C R P	4(+)	(-)
	ASCO値	12単位	17単位
	Hb	11.7	11.8
	R	390万	390万
	W.C	21,000	18,000
	E	5	0
	O	0	0
	My	0.5	0
	Meta	0.5	0
	St	23	4
	Seg	29	55
	L	38	31
	M	4	7
Others		3	
喉頭培養		{ Viridans (+) 大腸菌 (+) 肺炎菌 (+)	
Virus分離	{ 材料 咽頭 Swab. Stool.	{ (-)	